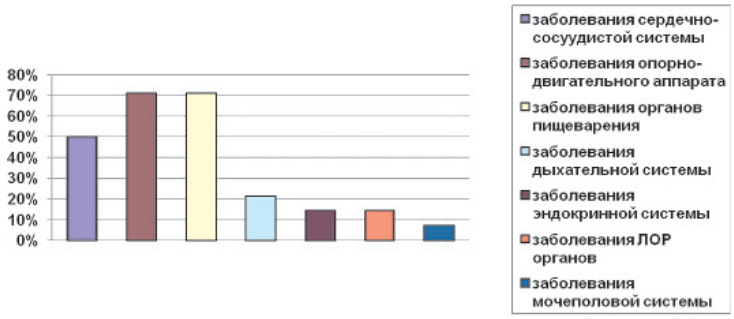

Встречаемость сопутствующей патологии, у пациентов с вторичной адентией зубов

Список литература

1. Алимский А.В. Обеспечение ортодонтической стоматологической помощью лиц преклонного возраста с полным отсутствием зубов // Стоматология для всех. – 2001. – № 1. – С. 31.

2. Алимский А.В., Вусатый В.С., Прикулс В.Ф. Медико-социальные и организационные аспекты современной геронтостоматологии // Рос. Стоматологический журнал. – 2004. – № 2. – С. 38–40.

3. Апресян Г.Н. Нуждаемость в ортопедической стоматологической помощи населения пожилого и старческого возраста и особенности ее оказания в условиях бесплатного (льготного) зубного протезирования: автореф. дис. ... канд. мед. наук. – М., 2005. – 25 с.

4. Борисова Е., Ершова М. Последствия полной и частичной адентии у пожилых // Врач. – 2001. – № 7. – С. 32–33.

5. Леонтьев В.К. Здоровые зубы и качество жизни // Стоматология. – 2000. – Т.79, № 5. – С. 10–13.

6. Прокудин И.Н. Организация стоматологической помощи и потребность в ортопедическом лечении городского населения: автореф. дис. … канд. мед. наук. – М., 2007.

7. Филатова Е.В., Козырева И.И. Результаты обследования лиц пожилого возраста с полной потерей зубов, обратившихся для повторного протезирования // Кубан. науч. мед. вестн. – 1998. – № 5/6. – С. 57–58.

8. Christensen G.J. Providing oral care for the aging patient // J. Amer. Dent. Ass. – 2007. – Vol. 138, № 2. – P. 239–242.

9. Maupome G., Gullion C.M., White B.A., Wyatt C.C., Williams P.M. Oral disorders and chronic systemic diseases in very old adults living in institutions // Spec. Care Dentist. – 2003. – Vol.23, № 6. – P. 199–208.

ВОПРОСЫ ПЕРВИЧНОГО РЕКОНСТРУКТИВНО-ВОССТАНОВИТЕЛЬНОГО ЛЕЧЕНИЯ ПАЦИЕНТОВ С ОПУХОЛЯМИ КОСТЕЙ КИСТИ

Варганов Е.В., Балахнин А.Б.

Центр хирургии кисти, Челябинск,
e-mail: varganovdoc@rambler.ru

Актуальность настоящего исследования определяется всё возрастающим числом пациентов с опухолями костей кисти, сложностью и длительностью их лечения, большой частотой послеоперационных дефектов тканей, высокими показателями инвалидности и летальности, необходимостью новых конструктивных решений проблемы лечения пациентов с данной патологией.

Целью работы явилось доказательство целесообразности проведения первичных реконструктивно-восстановительных органосохраняющих оперативных вмешательств у пациентов с опухолевыми поражениями костей кисти.

Материалы и методы исследования. На базе отделения травматологии и хирургии кисти МБУЗ ГКБ № 5 (Центр хирургии кисти города Челябинска) в период 1992–2012 гг. пролечено 358 больных с первичными опухолями костей кисти. Первичные реконструктивно-восстановительные вмешательства проведены у 356 пациентов с опухолевыми поражениями.

Диагностика опухолей костей кисти проводилась общеклиническими и специальными методами исследования. Одним из доступных и информативных методов диагностики является рентгенография. При необходимости производили рентгеновские снимки в дополнительных проекциях, а также томографию. При опухолевых поражениях также эффективными являются ультрасонография, компьютерная томография, радио-нуклидная диагностика. Тем не менее, вопрос о степени злокачественности опухоли решается при помощи гистологического исследования препарата удаленной опухоли.

При сберегательном виде оперативного вмешательства для соблюдения принципов футлярности опухоль удаляется широко вместе с окружающими ее тканями. Подавляющее число хирургических операций заключается в широком иссечении опухоли с окружающими ее мышцами, жировой клетчаткой и фасциями. С целью достижения положительного результата оперативного пособия необходимо соблюдение основных принципов абластики:

1) применять общее обезболивание или высокую проводниковую анестезию, так как местная ифильтрационная анестезия несет в себе угрозу проталкивания опухолевых клеток в межтканевые щели и сосуды; кроме того, местная анестезия ограничивает действия хирурга при иссечении, суживает границы оперативного вмешательства; она не позволяет также провести тщательную и глубокую (широкую) ревизию и поэтому иссечение опухоли может оказаться заведомо нерадикальным;

2) при иссечении опухолей кисти целесообразно предварительно наложить жгут, так как, работая «в сухой ране» хирург может лучше ориентироваться в анатомо-топографических отношениях опухоли с окружающими тканями

(следить за временем продолжительности наложения жгута во избежание ишемии тканей!);

3) желательно применение электроножа с целью создания условий для абластичности и антибластичности проводимой операции. Электроэксцизия опухоли проходит более бескровно.

4) одним из главных принципов достижения абластичности во время иссечения опухоли является минимальная травматизация опухоли; сдавление, разминание и другие грубые манипуляции влекут за собой увеличение поступления опухолевых клеток в ток крови и лимфы; не следует брать опухоль пальцами или держалкой, прошитой через ее ткань, целесообразнее прошить кожу и неизмененные ткани у полюсов опухоли и использовать эти лигатуры в качестве держалок для оттягивания всего блока тканей с опухолью, что облегчает иссечение опухоли в глубине ее ложа. При поверхностно расположенных опухолях или при прорастании в кожу, широкое иссечение кожи является обязательным.

Радикальное удаление опухоли проводится в пределах здоровых тканей. Главный принцип данной операции состоит в «трехмерном» ее иссечении. В процессе операции хирург не должен видеть опухоль, все манипуляции проводятся на неизмененных (здоровых) тканях, отступя от пальпируемых границ опухоли на значительное расстояние. Удаление опухоли начинается с верхнего полюса с пересечением артерий и вен, входящих и выходящих из удаляемого блока. Окружающие мышцы удаляют полностью или частично в зависимости от степени поражения с удалением фасции, покрывающей остающиеся мышцы.

При опухолевом поражении костей производилось удаление или резекция кости в пределах здоровых тканей с обязательным полным удалением мягкотканых составляющих опухоли в пределах здоровых тканей.

С целью сохранения длины поражённых лучей проводилась первичная фиксация в аппаратах внешней фиксации Илизарова, Обухова, Катаева, Волкова-Оганесяна с проведением последующей костной пластики или замещением дефекта с проведением остеотомии и управляемого чрескостного остеосинтеза. При наличии небольших костных дефектов после установки трансплантатов проводилась умеренная компрессия в аппарате с целью ускорения репаративного процесса. При обширных дефектах трансплантат фиксировался к аппарату дополнительными спицами.

Результаты исследования и их обсуждение. Отдаленные результаты прослежены у 311 пациентов в сроки от одного до двадцати лет. Рецидивы опухолей в сроки от двух до десяти лет отмечены у 49 пациентов. Все они после проведения углублённого обследования вновь были оперированы. Вследствие генерализации процесса умерло 13 больных в сроки от трех до девяти лет. У живых пациентов результаты лечения признаны хорошими и удовлетворительными.

Заключение. Результат анализа литературы по истории и современному состоянию проблемы лечения пациентов с опухолями костей кисти, а также собственный опыт авторов в лечении пациентов с патологией кисти позволил нам сделать ряд выводов:

1) онкологическая хирургия кисти оформляется как самостоятельная научно-практическая проблема со своими стратегическими, тактическими и техническими особенностями;

2) стратегической особенностью лечения больных с опухолями костей кисти нужно считать выделение их в особую категорию, требующую специализированного лечения, что обусловлено:

– особенностями кисти как сложнейшего по функции и анатомии органа человека;

– строго специфичными оперативными восстановительными приемами, доступными специально подготовленным хирургам;

3) применение аппаратов чрескостного остеосинтеза при лечении пациентов с костными новообразованиями кисти обеспечивает стабильную фиксацию, возможность ранней разработки движений для восстановления функции сухожилий и суставов;

4) первичные реконтруктивно-восстановительные операции при опухолевых и опухолевидных заболеваниях костей кисти позволяют значительно сократить период лечения пациентов с данной патологией.

СОВРЕМЕННЫЙ СПОСОБ ОПЕРАТИВНОГО ЛЕЧЕНИЯ ПЕРЕЛОМОВ ДИСТАЛЬНОЙ ЧАСТИ КОСТЕЙ ГОЛЕНИ

Гарбуз И.Ф., Гуменный В.Ф., Гайман Г.К., Мунтян В.М., Гуза Н.Д.

Приднестровский государственный университет им. Т.Г. Шевченко, кафедра травматологии, ортопедии и ВПХ медицинского факультета, Тирасполь, e-mail: travorto.tir@mail.ru

Внутри- и околосуставные переломы дистального отдела костей голени составляют около 1% среди переломов всех локализаций и до 9% среди всех переломов большеберцовой кости [1, 2].

Одной из причин неудач при лечении переломов дистальной части костей голени является неадекватный подход к лечению, когда врачи ортопеды-травматологи пытаются лечить такие повреждения как переломы лодыжек.

Для адекватного восстановления поврежденных тканей при переломах дистальной части костей голени и в последующем восстановлением формы и функции голеностопного сустава в независимости от возраста и пола больного необходимо: Декомпрессия травмированных