УДК 636.4:611.6

ВОЗРАСТНЫЕ ИЗМЕНЕНИЯ УЛЬТРАСТРУКТУРНОЙ ОРГАНИЗАЦИИ НЕФРОНОВ СВИНЬИ

Андреева С.Д.

ФГБОУ ВПО «Вятская государственная сельскохозяйственная академия», Киров, e-mail:a_s_d_16@bk.ru

Объектом исследования были выбраны почки всеядных животных, которые играют важную роль в метаболизме, являясь ведущим органом мочеобразования. Ультрамикроскопическими исследованиями установлен морфогенез нефронов почек всеядных животных на разных этапах онтогенеза; морфометрическими характеристиками подтверждено изменение цитоархитектоники основных клеток отделов нефронов свиней крупной белой породы в возрастном аспекте. На ультраструктурном уровне описаны возрастные изменения нефронов свиньи, уточнены особенности цитоархитектоники различных отделов компартментов почек всеядных животных.

Ключевые слова: нефроны, почка, свиньи, ультраструктура.

AGE CHANGES ULTRASTRUCTURAL ORGANIZATION OF THE NEPHRON PIG

Andreeva S.D.

VPO « Vyatka State Agricultural Academy», Kirov, e-mail: a_s_d_16@bk.ru

The object of the study were selected kidneys omnivorous animals that play an important role in metabolism and is a leading authority of urine formation . Ultramicroscopic studies of kidney nephrons set morphogenesis omnivorous animals at different stages of ontogeny ; morphometric characteristics confirmed the change cytoarchitectonics basic cells of nephron Large White pigs in the age aspect . At the ultrastructural level described age-related changes of nephrons pigs, refined features cytoarchitectonics various departments compartments kidney omnivores.

Keywords: nephrons, the kidney, pigs, ultrastructure.

Введение

Изучение эволюции млекопитающих животных позволяет определить периоды наибольших преобразований органогенеза и появления приспособительных особенностей клеток к факторам внешней и внутренней среды. Объектом исследования были выбраны почки всеядных животных, которые играют важную роль в метаболизме, являясь ведущим органом мочеобразования. Ультрамикроскопическими исследованиями установлен морфогенез нефронов почек всеядных животных на разных этапах онтогенеза; подтверждено изменение цитоархитектоники основных клеток отделов нефронов свиней крупной белой породы в возрастном аспекте.

Цель исследования: Изучение ультраструктуры почек всеядных животных на разных этапах онтогенеза.

Материал и методы исследования

Для исследования были взяты органы от здоровых животных трех возрастных групп: новорождённые, шестимесячные поросята и свиноматки в возрасте 2 лет по 5 животных в каждой группе, которые выращивались в ЗАО «Дороничи» г. Кирова. Для ультрамикроскопического исследования иссекали кусочки печени свиней, фиксировали их в 1% растворе четырехокиси осмия на 0,1 М буфере Миллинга, контрастировали 2%-ным раствором уранилацетата на 50% метаноле и цитратом свинца по E.S.Reynolds. Электронная микроскопия выполнена на микроскопе JEM-100 C Института биологии внутренних вод РАН. Использование ультрамикроскопического метода исследования позволит выявить основные закономерности структурных преобразований почек свиней, что связано с повышением функциональной нагрузки на нефроны в возрастном аспекте.

Результаты исследования

Нами были изучены структурно-функциональные единицы почек – нефроны, которые включают в себя почечное тельце, в котором в результате фильтрации образуется первичная моча, и систему канальцев, в которой путем реабсорбции образуется окончательная моча.

К нормальным клеткам нефрона относили клетки с четко дифференцированным ядром, целой базальной мембраной, оформленными митохондриями, четкой щеточной каемкой или микроворсинками, а также клетки, не имеющие избыток белкового секрета. К дегенерирующим клеткам нефрона относили структуры с изменениями ядра и базальной мембраны, отсутствием щеточной каемки, базального лабиринта, с обилием белкового секрета, а также клетки с набухшими митохондриями.

У новорожденных капсула почечного тельца (капсула Шумлянского-Боумена) представлена внутренним и наружным (париетальным) листками, между которыми расположена узкая щель. Париетальный листок выстлан плоским однослойным эпителием, который переходит в низкий цилиндрический эпителий извитого проксимального канальца. Висцеральный листок капсулы образован крупными отросчатыми клетками – подоцитами, которые имеют хорошо развитый цитоскелет. От подоцитов отходят цитотрабекулы, которые разветвляются на многочисленные ножковые отростки – цитоподии, которые погружены в толщу наружного слоя базальной мембраны. Хорошо развито ядросодержащее тело подоцита. Промежутки между цитоподиями уменьшены и плохо дифференцированы, местами могут отсутствовать. Обнаруживаются мелкие вытянутые митохондрии. Просвет капилляра клубочка изнутри покрыт эндотелиальными клетками с взбухающими в просвет ядрами. За базальной мембраной располагаются эндотелиальные клетки капилляра (рис. 1).

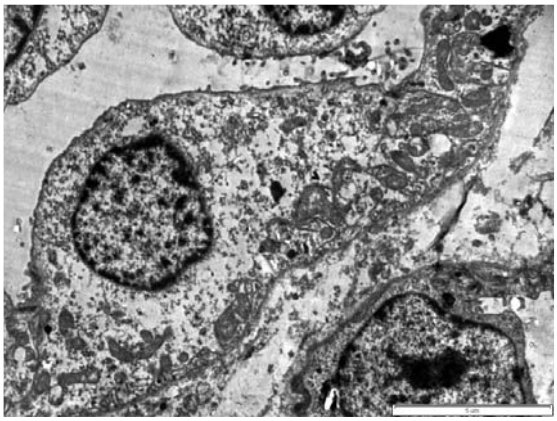

Рис. 1. Висцеральный листок капсулы почечного тельца новорожденной свиньи. Ув. х 5000. Подоцит, который прикрепляется к базальной мембране с помощью цитоподий. Овальные митохондрии с различимыми кристами. Эндотелиальные клетки с внутренней стороны базальной мембраны

Эпителий наружной стенки капсулы почечного тельца переходит в эпителий проксимального извитого канальца проксимального отдела нефрона. Стенка выстлана однослойным призматическим эпителием. Каналец имеет значительную длину и располагается в корковом веществе почки. На апикальной поверхности каемчатых клеток обращенной в просвет канальца, располагается щеточная каемка с хорошо развитым гликокаликсом. В базальных отделах клеток плазмолемма образует многочисленные складки. В цитоплазме, кроме множества митохондрий, присутствуют развитые ЭПС и комплекс Гольджи [1].

Дистальный отдел нефрона включает дистальный прямой каналец (восходящая толстая часть петли нефрона), извитой каналец и каналец, связующий систему нефрона с собирательной трубочкой. Длинный дистальный извитой каналец располагается в корковом веществе и следует за дистальным прямым канальцем, оканчиваясь собирательной трубочкой. Каналец выстлан однослойным кубическим эпителием с короткими микроворсинками. Эпителиоциты имеют округлые ядра, занимают центральное положение. Сильно развит базальный лабиринт, включающий большое количество удлиненных митохондрий с хорошо выраженным матриксом. Цитоплазма значительно вакуолизирована. Собирательная почечная трубочка представляет собой начальный отдел выводящей системы почки. Дистальные отделы нефрона располагаются в мозговом веществе почки, образуя мозговые лучи. Стенка собирательной почечной трубочки выстлана однослойным кубическим эпителием. Во внутренней зоне мозгового вещества эпителий переходит в призматический. В эпителии различают светлые (главные) и темные (плотные) клетки, которые имеют плотную консистенцию гиалоплазмы. Светлые клетки имеют длинные единичные реснички на апикальной поверхности. Внутри капилляра обнаруживаются мезангиальные клетки и эндотелиальные клетки с крупными ядрами (рис. 2).

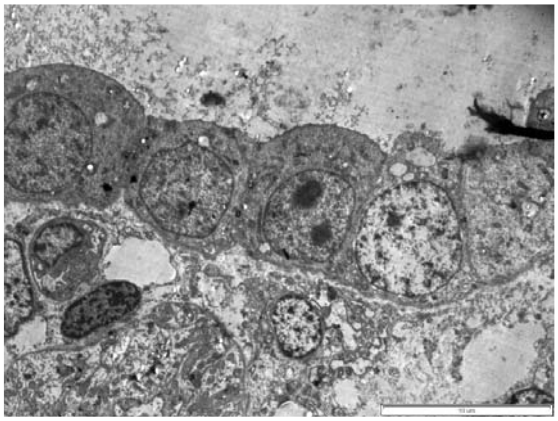

Рис. 2. Собирательная почечная трубочка нефрона новорожденной свиньи. Ув. х 4000. Трубочка окружена клетками интерстиция. Между канальцами широкие просветы вследствие вымывания межклеточного вещества

У свиней шестимесячного возраста проксимальный отдел нефрона имеет округлые ядра, богатые гетерохроматином. Сре-

ди органелл присутствуют вытянутые митохондрии, кристы которых не читаются. Появляется обильные белковые включения в цитоплазме подоцитов. Базальный лабиринт разрушается. Клетки на апикальной части имеют щёточную каёмку, их цитоплазма «вспененного» вида вследствие большого количества вакуолей, на базальной мембране – много мелких вытянутых митохондрий, придающих клетке исчерченность.

У свиней в возрасте двух лет в просвете прямого канальца выявлен первичный инфильтрат. Базальный лабиринт практически полностью разрушен. Базальная мембрана отекшая. Кроме самого канальца видна соединительнотканная строма почки – интерстиций и капилляры, куда попадают реадсорбированные из первичного фильтрата вещества. В просветах капилляров обнаруживаются эритроциты и лимфоциты. Видны «темные» клетки с вакуолями и хлопьевидным электронно-плотным содержимым. Интерстициальная межканальцевая ткань отекшая. В просветах капилляров встречаются эритроциты и лимфоциты. Отмечена пролиферация эндотелиальных клеток стенки капилляра. Встречались макрофаги в интерстициальной ткани. Плохо различима щеточная каемка в проксимальном канальце нефрона. Базальная мембрана отекшая. В дистальном отделе нефрона хорошо дифференцируются «светлые» или главные клетки с ресничками на апикальной поверхности и «тёмные» или вставочные клетки. Отмечено обилие белковых включений в цитоплазме клеток собирательных трубочек. Базальная мембрана отекшая (рис. 3).

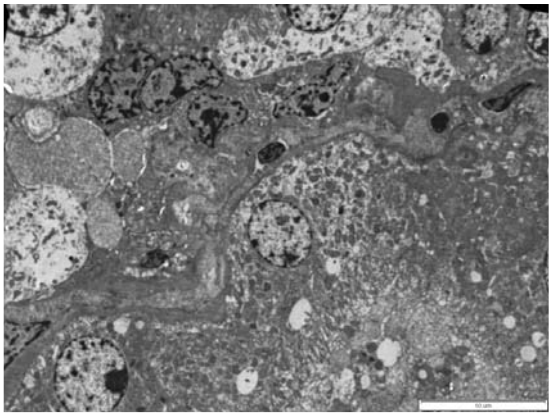

Рис. 3. Собирательная почечная трубочка нефрона почки свиньи в возрасте 2 лет. Ув.х 5000. Утолщена базальная мембрана, митохондрии деструктированы, в просвете канальца белковые включения

Обсуждение

Проведя сравнительный анализ цитологических характеристик нефронов почек было установлено, что на каждом этапе развития всеядных в нефронах происходят качественные перестройки, характеризующиеся изменениями в цитоархитектонике клеток. К двухлетнему возрасту в клетках нефронов почек происходит деструкция ядерного аппарата, изменяется локализация и плотность органелл и включений, появляются соединительнотканные элементы и белковые включения в цитоплазме. Данные показатели свидетельствуют о возрастных деструктивных изменениях, характерных для тубуло-интерстициального нефрита.

Полученные данные могут быть использованы для понимания гистогенеза этого органа в различные периоды онтогенеза. Анализируя патологическую картину ультраструктуры органа можно поставить окончательный диагноз или ориентировать специалиста к проведению дополнительных исследований, что поможет идентифицировать воспалительный процесс и дать прогноз относительно дальнейшего течения заболевания и принятия своевременных врачебных мероприятий.

Список литературы

1. Зайцев В.Б. Мочеполовая система с основами эмбриологии. – Киров, 2006. – С.24-39.

2. Александровская О.В., Радостина Т.Н., Козлов Н.А. Цитология, гистология, эмбриология: учеб. для вузов. – М.: Агропромиздат, 1987. – С.399-409.

3. Васильев Ю.Г., Трошин Е.И., Яглов В.В. Цитология, гистология, эмбриология: учеб. для вузов. – СПб.: Лань, 2009. – С. 524-531.

4. Anil K. Mandal, James E. Wenzl. Electron Microscopy of the Kidney in Real Disease and Hypertension. A Clinicopathological Approach. - Plenum Medical Book Company. – New York; London, 2007. – P. 350- 360.